

ARTICULO ORIGINAL

LEPTOSPIROSIS

Dr. Héctor CAÍNO. Profesor Titular Cátedra "C" de Medicina Interna, Facultad de Ciencias Médicas UNLP. Jefe del Servicio de Clínica Médica, Pabellón D'Amelio Hospital San Martín La Plata.

Dr. Julio SCAGLIA. Profesor Titular Cátedra "F" de Medicina Interna,
Facultad de Ciencias Médicas. UNLP.

Dr. Fernando CURCIO. Profesor Adjunto Cátedra "F" de Medicina Interna
Facultad de Ciencias Médicas UNLP. Jefe de la Sala XVIII del Servicio de Clínica Médica
Pabellón D'Amelio Hospital San Martín La Plata.

Dra. Gisella SIQUIROFF. Ayudante Diplomado Cátedra "C" de Medicina Interna
Facultad de Ciencias Médicas UNLP. Médica de Planta del Servicio de Clínica Médica
Pabellón D'Amelio Hospital San Martín La Plata.

RESUMEN

La Leptospirosis es una enfermedad infecciosa que el hombre contrae a través del contacto directo o indirecto con roedores, quienes constituyen el reservorio habitual de las Leptospiras. Tiene dos formas clínicas definidas: la Leptospirosis anictérica, que es la forma leve y se observa en el 90% de los casos y la Enfermedad de Weil, que es la forma grave, que se ve en el 10% restante. Es una enfermedad bifásica, con una fase septicémica y una fase inmune.

En el presente trabajo se exponen cuatro casos clínicos que estuvieron internados en la Sala XVIII del HIGA San Martín de La Plata y se actualizan los criterios para el diagnóstico y el tratamiento de esta patología.

INTRODUCCIÓN

Las espiroquetas comprenden cinco géneros, tres de los cuales (treponema, leptospira y borrelia) son patógenas para el hombre. (fig.nº 1)

La Leptospirosis es una enfermedad infecciosa generalizada aguda, que se caracteriza por una vasculitis extensa, causada por espiroquetas del género Leptospira.

Es una zoonosis de distribución mundial, que afecta mamíferos salvajes, roedores y animales domésticos, especialmente perros, ganado bovino, ovino y equino.

En todo el mundo los roedores constituyen la fuente más frecuente de infección y el hombre la adquiere a través del contacto directo o indirecto con los animales, siendo la transmisión de persona a persona extremadamente rara.

Es una enfermedad que predomina en el sexo masculino entre los 10 y 40 años de edad y en época estival.

Dos características hacen que las Leptospiras sean difíciles de erradicar:

- 1) pueden permanecer por períodos prolongados en los túbulos renales de animales sin producir enfermedad, ni cambios patológicos en el riñón;
- 2) los animales salvajes representan un reservorio importante para reinfectar continuamente a las poblaciones de animales domésticos.

ORDEN	FAMILIA	GÉNERO
Spirochaetales	Spirochaetaceae	Borrelia Treponema Spirocheta Cristispira
	Leptospiraceae	Leptospira

Fig. n° 1: Clasificación de las espiroquetas

ETIOPATOGENIA

Las Leptospiras son espiroquetas helicoidales, móviles, espiraladas, de 0.11 um de ancho y 6-12 um de largo, con extremos en gancho. Son aerobias y sensibles a la acción de agentes ambientales pero, ante determinadas condiciones como la alcalinidad del suelo con humedad y temperatura adecuadas, pueden vivir tres meses o más.

Se reconocen más de 200 serotipos, secundarios a dos especies, la *L. Biflexa*: espiroqueta saprófita de vida libre y la *L. Interrogans*: patógena del hombre y los animales. Los serotipos más frecuentes hallados en la infección humana son el canícola, icterohaemorrhagiae, pomona, autummalis, grippotyphosa, hebdomidis, ballum y australis.

Como vimos anteriormente, los roedores constituyen la fuente más frecuente de infección y la misma se produce en el ser humano de forma accidental por contacto con animales infectados, aguas estancadas o terrenos húmedos contaminados por la orina del reservorio. El hombre se contagia a través de la piel lesionada (especialmente en los pies) o de las mucosas (oral, nasal o conjuntivas).

Por lo tanto, se caracteriza por ser una enfermedad profesional (veterinarios, ganaderos, etc.) con una mayor incidencia en el verano y a comienzos del otoño. Últimamente se ha incrementado el número de infecciones relacionadas con actividades recreativas como la caza y la pesca. También se la ha observado en obreros que trabajan en alcantarillas, arroceros, labradores y trabajadores de mataderos.

La *Leptospira* ingresa al organismo a través de heridas o erosiones de la piel y/o mucosas, para difundir al torrente sanguíneo y llegar a todos los órganos, caracterizando la *fase febril o de leptospiremia*. Entre el quinto y séptimo día, aparecen los anticuerpos y la eliminación de las leptospiras por la orina, hecho conocido como *fase inmune o de leptospiruria*.

Las manifestaciones hemorrágicas son debidas a vasculitis y plaquetopenia. La hepatopatía se debe a colestasis intrahepática siendo mínima la necrosis hepatocelular. La nefropatía define la gravedad y el pronóstico de la enfermedad, pudiendo haber fallo renal agudo en la segunda semana. El compromiso del sistema nervioso central se traduce a través de una meningoencefalitis.

MANIFESTACIONES CLÍNICAS

La infección subclínica se observa en un 15% de casos. Entre las personas que desarrollan manifestaciones clínicas, el 90% cursa con una forma leve denominada *Leptospirosis Anictérica* y el 10% con una forma grave conocida como *Enfermedad o Síndrome de Weil*.

Se considera clásicamente una enfermedad bifásica en la cual, luego del período de incubación que oscila entre 2 y 20 días, comienza la *fase septicémica* que suele durar de 4 a 7 días, tras la cual aparece la *fase inmune*, que se extiende entre 4 y 30 días y coincide con la aparición de anticuerpos circulantes (fig.n° 2).

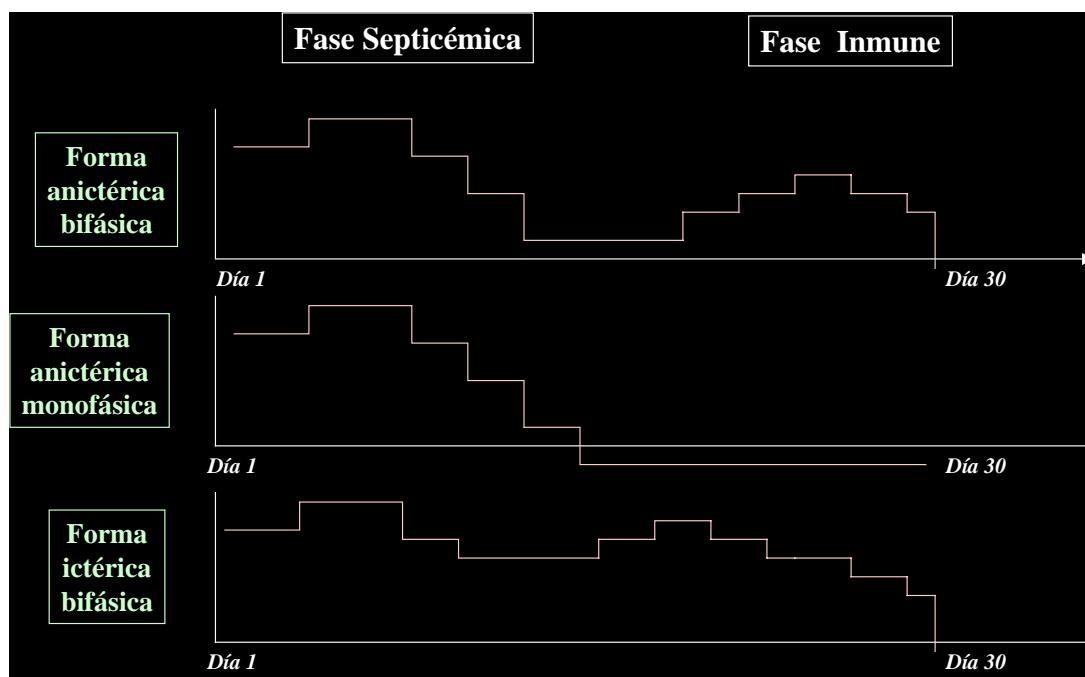


Fig. n° 2: Formas clínicas de la Leptospirosis.

❖ Leptospirosis anictérica

Esta forma leve y frecuente de Leptospirosis, se caracteriza por un inicio brusco con fiebre de 39-40°C y escalofríos, acompañada de mialgias y cefaleas. Las mialgias pueden ser generalizadas o localizadas en los músculos de las pantorrillas, del muslo, del raquis, del tórax y del abdomen. Las cefaleas son intensas, gravativas y de predominio fronto-orbitario.

Son frecuentes las manifestaciones digestivas como anorexia, náuseas, vómitos, dolor abdominal y diarrea, como así también las manifestaciones respiratorias con tos, dolor torácico y hemoptisis, pudiendo aparecer en casos graves un cuadro de distrés respiratorio.

Las alteraciones neurológicas que se observan comprenden cambios en el sensorio, delirios, alucinaciones, parálisis de los pares craneales y síndrome meníngeo. La mayoría de los pacientes presentan una reacción meníngea y en la mitad de los casos se aprecian signos clínicos de meningitis. Esta meningitis aséptica suele diagnosticarse errónea-mente como de origen viral, salvo que el paciente tenga un claro antecedente de exposición previa. En el líquido cefalorraquídeo se observa una pleocitocis con predominio de linfocitos y un aumento de las proteínas.

En el examen físico, un signo característico es la inyección conjuntival acompañada de adenopatías múltiples, exantema cutáneo, dolor a la palpación muscular, hepatomegalia dolorosa y esplenomegalia en un 15% de pacientes.

Luego de un período asintomático de alrededor de una semana, comienza la segunda fase de la enfermedad caracterizada por fiebre menos elevada, mialgias y cefaleas de menor intensidad. Puede aparecer un síndrome meníngeo y uveítis, como así también el resto de la sintomatología que el paciente presentaba, pero de forma mucho más atenuada.

Forma monofásica:

En varias oportunidades el comportamiento clínico de esta patología suele ser monofásico, presentándose tan solo con la fase septicémica. El motivo de esta forma de presentación se debería al hecho de que la segunda fase (inmune) sería clínicamente breve o inexistente. (fig.n° 2).

❖ **Leptospirosis icterohemorrágica grave o enfermedad de Weil**

Es una forma grave de Leptospirosis, producida mas frecuentemente por la *L. Icterohaemorrhagiae*. Se caracteriza por ictericia, deterioro de la función renal, hemorragias, colapso vascular, alteraciones de la conciencia, fiebre elevada y continua entre los 4 a 7 días de comienzo de la enfermedad y una mortalidad elevada del 5 al 10%.

Concomitantemente aparecen mialgias intensas, cefaleas, inyección conjuntival, trastornos digestivos, anemia, miocarditis y bradicardia relativa. También pueden aparecer las manifestaciones neurológicas y respiratorias comentadas anteriormente.

Los pacientes intensamente ictericos, pueden presentar manifestaciones hemorrágicas como lesiones purpúricas, epistaxis, hemorragias gastrointestinales y con menos frecuencia hemorragias subaracnóideas, pulmonares y de las glándulas suprarrenales.

En alrededor del 25% de casos se encuentra hepatomegalia y esplenomegalia.

En general la ictericia es el primer dato de gravedad, la bilirrubinemia a predominio directa, suele ser menor a 20 mg/dl, la fosfatasa alcalina se encuentra moderadamente elevada y los niveles de transaminasas rara vez exceden 100-200 UI/l. La trombo-citopenia no acompañada por otras manifestaciones de coagulación intravascular diseminada ocurre hasta en un 50% de los casos y está estrechamente relacionada con la insuficiencia renal.

El compromiso renal se traduce por un aumento en los valores sanguíneos de la urea y creatinina con descenso del clearance y la presencia de proteinuria, cilindruria y hematuria. Como dijimos antes, la nefropatía define la gravedad y el pronóstico de la enfermedad.

DIAGNÓSTICO

El diagnóstico definitivo de Leptospirosis depende de los hallazgos de laboratorio y los criterios para el mismo son el aislamiento del microorganismo, la seroconversión y/o una elevación de los títulos de anticuerpos de cuatro o más veces, junto a la presencia de una enfermedad clínicamente compatible.

El aislamiento del germen se puede realizar en sangre y en el líquido cefalorraquídeo durante la primera fase de la enfermedad, mientras que a partir de la segunda semana consigue hallarse en la orina, donde puede seguir eliminándose hasta once meses después del diagnóstico. En las muestras de biopsia de distintos tejidos, se ha podido también encontrar al microorganismo.

Actualmente el diagnóstico serológico se basa en la técnica de aglutinación microscópica, en la cual se enfrentan el suero del paciente a una batería de cepas de referencia. La reacción se considera positiva cuando aparece una seroconversión o un aumento significativo del título de anticuerpos, entre dos muestras de suero obtenidas con dos semanas de diferencia.

Otra posibilidad de diagnóstico serológico sería cuando aparecen títulos elevados en una única muestra en pacientes con un cuadro clínico compatible.

Últimamente se han desarrollado técnicas de ELISA para la detección de Ac. IgM contra la *Leptospira*.

PRONÓSTICO

Si bien la evolución clínica puede ser variable, en general el pronóstico es bueno. La mayoría de los pacientes con Leptospirosis se curan, pero la mortalidad se observa con mayor frecuencia en los ancianos y en la enfermedad de Weil. Como dijimos anteriormente, la forma grave tiene una mortalidad elevada del 5 al 10%.

Una vez superada la enfermedad, generalmente no quedan lesiones residuales, excepto a nivel ocular la iridociclitis.

TRATAMIENTO

En los casos leves a moderados, cuando se tolera la vía oral, puede emplearse **doxiciclina** (100 mg c/12 hs.), ampicilina (500-750 mg c/6 hs.) o amoxicilina (500 mg cada 6 horas). Mientras que en los casos moderados a severos, el paciente debe internarse para la administración de penicilina G (1.5 millones de unidades cada 6 horas) o ampicilina (500-1.000 mg cada 6 horas) en forma endovenosa durante 7 días.

El sostén hemodinámico es esencial en las formas graves, para corregir complicaciones como la insuficiencia renal, la hipotensión y las hemorragias. La hemodiálisis puede requerirse en casos de insuficiencia renal grave y sostenida.

PROFILAXIS

La prevención de la Leptospirosis se torna dificultosa, debido a la imposibilidad de eliminar el gran reservorio animal infectado. La vacunación del ganado doméstico y las mascotas ha reducido la incidencia de infección. El control adecuado de roedores, la desinfección en áreas contaminadas y la prohibición de ingresar a aguas contaminadas ha reducido eficazmente la incidencia de la enfermedad.

CASUÍSTICA

Presentaremos a continuación y de forma resumida cuatro casos de Leptospirosis que estuvieron internados en Sala XVIII del Pabellón D'Amelio de Clínica Medica del HIGA San Martín de La Plata.

Caso n° 1: S.H, varón de 46 años, que ingresa a nuestra Sala derivado de Terapia Intensiva del Hospital San Juan de Dios donde se encontraba internado con diagnóstico de Leptospirosis con compromiso hepático, renal y distrés respiratorio.

Su enfermedad había comenzado diez días antes con fiebre elevada, mialgias en pantorrillas, astenia, ictericia, disnea y oliguria, motivo por el cual ingresa a UTI donde se realiza tratamiento con Ceftriaxona durante 7 días por ser alérgico a la Penicilina.

El paciente refiere contacto con roedores en los últimos dos meses.

Al ingreso a nuestro Hospital el paciente se encontraba afebril, con ictericia generalizada y derrame pleural izquierdo.

El laboratorio de sala arrojaba aumento de la bilirrubina total 4.12 mg/dl, bilirrubina directa 2.7 mg/dl, TGO 110 UI/l, TGP 137 UI/l, LDH 700 UI/l, CPK 241 UI/l, siendo el resto normal.

Rx Tórax: derrame pleural izquierdo.

Serología (1ra y 2da muestra) positivas para *Leptospira Icterohaemorrhagiae*.

Permanece internado en la Sala por cinco días con buena evolución.

Caso n° 2: G.O., varón de 27 años, se interna por presentar fiebre, escalofríos, mialgias en los cuatro miembros, astenia, epistaxis e ictericia de 3 días de evolución. Relata antecedente de contacto con roedores luego de haber realizado tareas de limpieza en un galpón donde visualiza excretas de los mismos.

Al examen físico presenta temperatura axilar 38° C, con ictericia, inyección conjuntival y lesiones costrosas peribucales y perinasales. (fig. n° 3)

Laboratorio: Hto 36%, Hb 10.2, GB 13.000 x mm³ (con predominio neutrofílico), plaquetas 10.200 x mm³, ERS 105, urea 83 mg/dl, creatinina 3.8 mg/dl,

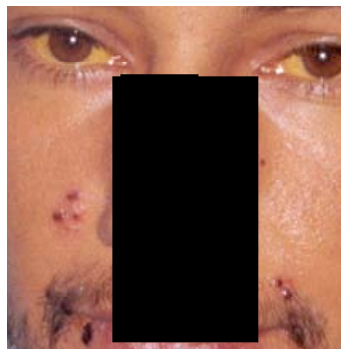

Fig. n° 3: Forma clínica de Leptospirosis con

bilirrubina total 25.9 mg/dl, TGO 98 UI/l, TGP 75 UI/l, LDH 879 UI/l, CPK 1760 UI/l, aldolasa 8.8 mg/dl, concentración de protrombina 64%.

Ecografía abdominal: hepatomegalia de bordes lisos; riñones aumentados de tamaño, con aumento difuso de la ecogenidad parenquimatosa.

Serología (1^{ra} y 2^{da} muestra) positiva para *Leptospira Icterohaemorrhagiae*.

Realiza tratamiento con Penicilina G endovenosa 1.5 millones cada 6 hs. por 10 días con respuesta favorable.

Caso n° 3: B.J, varón de 49 años, consulta por mialgias, artralgias, cefalea y fiebre de predominio nocturno de una semana de evolución. Había un antecedente de contacto previo con roedores y de haber estado en zonas de inundación.

Al examen físico presenta temperatura axilar 38.3^o C e inyección conjuntival.

Laboratorio: GB 16.000 x mm³ (a predominio neutrofílico), bilirrubina total 0.6 mg/dl, TGO 50 UI/l, TGP 73 UI/l, FAL 279 UI/l, concentración de protrombina 70%, ERS 90.

Se solicita serología (1^{ra} y 2^{da} muestra) para *Leptospira* positiva para *Grippotyphosa*.

Recibe tratamiento con Penicilina G endovenosa 1.5 millones cada 6 hs. por 10 días con buena evolución.

Caso n° 4: V.L., varón de 16 años, se interna por presentar fiebre, escalofríos, astenia y mialgias en ambos miembros inferiores de 5 días de evolución.

Antecedente de haber estado descalzo en zona rural y en contacto con roedores.

Al examen físico presenta temperatura axilar de 37.5^o C, dolor a la palpación de masas musculares y discreta paraparesia.

Laboratorio: Hto 33%, ERS 65 mm, CPK 1640 UI/l, aldolasa 17 UI/l, TGO 95 UI/l, sedimento urinario con cilindros granulosos.

Serología (1^{ra} y 2^{da} muestra) positiva para *Leptospira Pomona*.

Recibe tratamiento con Ampicilina endovenosa 1 g c/6 hs, por 7 días con buena evolución.

COMENTARIO

Hemos presentado cuatro casos de Leptospirosis que se internaron en la Sala XVIII del Pabellón D'Amelio de Clínica Médica del HIGA San Martín de La Plata. Dos de ellos se manifestaron con la forma clínica anictérica y los dos restantes con la forma icterica o Enfermedad de Weil, teniendo todos buena evolución.

En todos los casos se detectó por el interrogatorio contacto previo con roedores y/o sus excretas.

De los cuatro pacientes, sólo uno de ellos requirió internación en Unidad de Terapia Intensiva, mientras que los restantes ingresaron directamente a la Sala de Clínica Médica.

En todos los casos se confirmó al diagnóstico mediante la serología realizada en el Laboratorio Central de Salud Pública del Ministerio de Salud (Depto. de Agentes Infecciosos). Dos de ellos correspondieron a *Leptospira Icterohaemorrhagiae*, uno a *Grippotyphosa* y el restante a *Pomona*.

BIBLIOGRAFÍA

- CARVALHO, C.R. and BETHLEM, E.P.: Pulmonary complications of leptospirosis. Clin. Chest. Med. Jun; 23(2): 469-478. 2002.
- FARRAR, W.E.: Leptospirosis. Enfermedades Infecciosas: principios y práctica de Mandell, Douglas y Bennett; editorial Panamericana; tomo II: 2396-2400.1998.
- LOMAR, A.V., DIAMENT, D., TORRES, J.R.: Leptospirosis in Latin America. Infect. Dis. Clin. North. Am. Mar; 14(1): 23-39. 2000.
- SPEELMAN, P.: Leptospirosis. Principios de Medicina Interna de Harrison, editorial Interamericana, Vol. I: 1100-1103.2005

- TRUJILLO SALGADO, J.E., MARTÍNEZ TORRES, A. y MÁRMOL SÓÑO-RA, A.:
Leptospirosis, enfermedad de Weil y falla multiorgánica. Rev. Cub. Med.; 35(3): 7-9. 1996.