

2022 Octubre, 12 (1): 1-3

FIBROLIPOMA DE CAVIDAD ORAL: REPORTE DE UN CASO

Od. De Sagastizábal, María Agustina [1]; Od. Perez Olivero, Juan Manuel [2]; Od. Doglia, Agustina Cecilia [3]; Od. Nauda, María Noel [4]; Od. Aguilar, Carlos Moisés [5]; Od. García, Viviana Noemí [6].

[1]: Odontóloga de planta del Servicio de Cirugía Bucomaxilofacial del HIEAyC "San Juan de Dios" de La Plata. Especialista en Cirugía y Traumatología Bucomaxilofacial.

[2]: Odontólogo de planta e Instructor de Residentes de la Residencia Especializada en Cirugía y Traumatología Bucomaxilofacial del Servicio de Cirugía Bucomaxilofacial del HIEAyC "San Juan de Dios" de La Plata.

[3]: Jefa de Residentes de la Residencia Especializada en Cirugía y Traumatología Bucomaxilofacial del Servicio de Cirugía Bucomaxilofacial del HIEAyC "San Juan de Dios" de La Plata.

[4]: Residente (2 año) de la Residencia Especializada en Cirugía y Traumatología Bucomaxilofacial del Servicio de Cirugía Bucomaxilofacial del HIEAyC "San Juan de Dios" de La Plata.

[5]: Residente (1 año) de la Residencia Especializada en Cirugía y Traumatología Bucomaxilofacial del Servicio de Cirugía y Traumatología Bucomaxilofacial del Servicio de Cirugía Bucomaxilofacial del HIEAyC "San Juan de Dios" de La Plata.

[6]: Odontóloga de planta del Servicio de Cirugía Bucomaxilofacial del HIEAyC "San Juan de Dios" de La Plata.

Resumen

El lipoma es una neoplasia benigna de los tejidos blandos. La misma tiene origen mesenquimático y su localización más frecuente es en el tejido subcutáneo.

La variación más frecuente de lipoma es el fibrolipoma, que se caracteriza por poseer un componente fibroso asociado a lóbulos de células adiposas maduras. Clínicamente el fibrolipoma se asemeja mucho al lipoma. Éste es de consistencia fibrosa, color rosado o amarillo, forma redondeada, unilocular o multilocular, y de superficie lisa. Si bien su etiología es desconocida, se puede asociar a traumatismos, infecciones, irritaciones crónicas, entre otros. Su tratamiento es quirúrgico.

A continuación, se presenta un caso clínico de un fibrolipoma en la cavidad oral en paciente masculino de 80 años de edad, que compromete la zona posterior de la mucosa yugal izquierda.

Palabras clave: Fibrolipoma, lipoma, células adiposas, fibrolipoma de cavidad oral, neoplasia benigna.

Abstract

The lipoma is a benign neoplasm of the soft tissue. Its origin is mesenchymatic and its most frequent location is in the subcutaneous tissue.

The most frequent variation of the lipoma is the fibrolipoma, which is known for having a fibrous component associated with mature adipose cell lobes. The fibrolipoma is clinically very similar to the lipoma, with a soft consistency, a yellowish color, round shape, unilobular or multilobular, and a smooth surface. Even though its etiology is still unknown, it is believed that it could be associated to trauma, infections, chronic irritations, etc. Its treatment is surgical.

In this article we will be discussing a clinical case of a fibrolipoma in the oral cavity presented in an 80-year-old male patient, involving the posterior area of the left yugal mucosa.

Keywords: Fibrolipoma, lipoma, adipose cells, fibrolipoma of the oral cavity, benign neoplasia.

Introducción

El lipoma es una neoplasia benigna de los tejidos blandos, considerada como la lesión tumoral más común del cuerpo humano. El mismo, de origen mesenquimático y localización más frecuente en el tejido subcutáneo, se encuentra formado por adipocitos maduros y generalmente se encuentra cubierto por una cápsula fibrosa, siendo independiente de la grasa regular corporal. 1- 2

Estas neoplasias poseen una tasa de incidencia entre la cuarta y quinta década de vida, con un promedio de aparición a los 40 años de edad; y su predilección por sexo se encuentra actualmente en discusión. 3

Si bien esta lesión puede hallarse con mayor frecuencia en la espalda, nuca, extremidades, y con menor frecuencia en zonas de la cabeza y el cuello (15%), es inusual que se encuentre en la cavidad oral (2,4% de todos los tumores benignos de la cavidad oral). 4

Los lugares más frecuentes de aparición de lipomas en la cavidad bucal suelen ser principalmente en la mucosa bucal, seguido por la lengua, el labio, el piso de boca, las glándulas salivales mayores, el área retromolar, encía y paladar duro. 5

Los lipomas presentan una tasa de malignización muy baja y, su aparición, si bien sigue siendo desconocida, podría relacionarse a diversos factores como traumatismos u obesidad. 3

Dentro de las 13 variaciones histológicas del lipoma podemos encontrar el fibrolipoma, considerado como el más frecuente, caracterizado por contener un componente fibroso significativo asociado a los lóbulos de las células adiposas maduras. 7

Clínicamente el fibrolipoma es muy similar al lipoma. El mismo se observa como una lesión móvil, aspecto nodular, forma oval, redondeada, unilobular o multilobular, de consistencia blanda o fibrosa, superficie lisa y brillante, con una base sésil o pedunculada/pediculada, con una superficie lisa y bien delimitada. Su crecimiento es lento, con un tamaño promedio de 2 cm aproximadamente, y su coloración varía desde amarillo a rosado dependiendo del grosor de la mucosa que la recubre. 7-8

De 43 casos de fibrolipoma estudiados en la literatura inglesa, 15 se hallaron en la mucosa bucal, seguidos por 5 encontrados en el borde lateral de la lengua, 4 en el piso de boca y 3 en alvéolos, entre otros (encía, paladar, triángulo retromolar, región vestibular, amígdalas, labio inferior, labio superior y lesión intraósea). Esto sugiere que, debido a una ser una región abundante de tejido adiposo, los fibrolipomas poseen una marcada tendencia de aparición en la mucosa de la cavidad oral. 6

2022 Octubre, 12 (1): 2-3

Debido a que esta neoplasia suele ser asintomática, los pacientes que la poseen suelen acudir a la consulta cuando la misma presenta un tamaño considerable y/o debido a diversas molestias (problemas de fonación, masticatorios, ulceraciones, etc.). 3

El fibrolipoma posee varios diagnósticos diferenciales, ya que comparte varias características con otras patologías. Tales son la ránula, el adenoma pleomorfo, el quiste del conducto tirogloso, el granuloma piógeno, el quiste dermoide, el fibroma, el lipoma, hiperplasias fibrosas, neurofibroma, schwannoma, linfangioma, y neoplasias de las glándulas salivales menores. 9

Puesto a que las radiografías no son útiles para diagnosticar este tipo de lesiones, se elegirán para ello otros estudios de imagen como las tomografías computarizadas y las resonancias magnéticas, y no se debe olvidar que el examen histopatológico sigue siendo por excelencia el mejor examen para poder arribar a un diagnóstico definitivo, considerando principalmente su gran semejanza con otras patologías. 8

El tratamiento del fibrolipoma suele ser quirúrgico. Se podrá optar por distintas técnicas, aunque la más utilizada suele ser bisturí frío o electrobisturí. También puede utilizarse la técnica con láser de diodo, aunque no es la más frecuente. En el caso de fibrolipomas pequeños, como en el caso presentado, una biopsia escisional suele ser suficiente para tratar a la neoplasia. Cuando la lesión se encuentra encapsulada, es pequeña, y se remueve con cierto margen de seguridad, la recidiva suele ser nula. 6

Presentación del caso

Paciente masculino de 80 años de edad, jubilado, acude a la consulta, al Servicio de Odontología y Cirugía Bucomaxilofacial del Hospital San Juan de Dios de La Plata, por presentar una lesión tumoral en la zona posterior de la mucosa yugal izquierda, de tiempo de evolución desconocido.

En la revisión de antecedentes médicos el paciente no relató alteraciones de relevancia. Se constató el uso de prótesis completas en ambos maxilares. Al examen clínico se observa dicha lesión única, indolora, de color rosado, de aproximadamente 1 cm de diámetro, de forma redondeada, contorno regular, liso y brillante, de consistencia fibrosa, móvil y con una base pediculada. El diagnóstico presuntivo fue hiperplasia fibrosa.

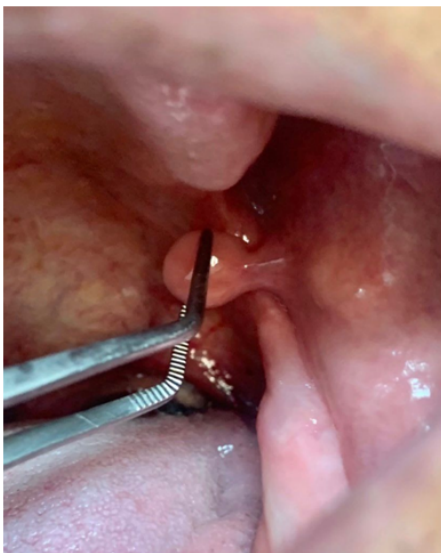

Fig.1 Aspecto clínico de la lesión.

Se realiza biopsia escisional por medio de un bisturí frío. Previamente se confeccionó la historia clínica y se solicitó la rutina prequirúrgica correspondiente (hemograma completo, coagulograma completo y electrocardiograma con informe de riesgo quirúrgico), la cual no presentó alteraciones.

Una vez finalizada la cirugía se preservó la muestra en formol al 10% y se envió al Servicio de Anatomía Patológica con su orden anatomopatológica para un análisis histopatológico, con el fin de arribar a un diagnóstico definitivo.

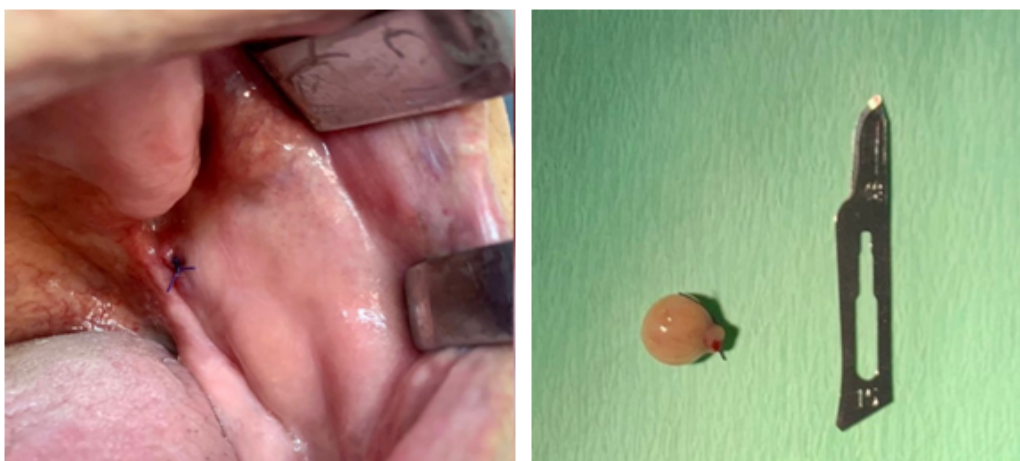


Fig.2 Biopsia escisional

2022 Octubre, 12 (1): 3-3

A los 15 días posteriores de la cirugía se retira el informe anatomopatológico, donde se describe:

“MACROSCOPÍA: Formación polipoide de 0,8 cm de diámetro con pedículo corto de 0.3 x 0.3 cm. Superficie lisa blanquecina. Al corte coloración amarillenta y consistencia blanda.

MICROSCOPÍA: Formación polipoide que presenta eje de tejido fibroconectivo y adiposo maduro, revestido por epitelio escamoso con hiperplasia.

INTERPRETACIÓN DIAGNÓSTICA: Fibrolipoma.”

Discusión

Los fibrolipomas son neoplasias benignas poco frecuentes en la cavidad oral y en la región maxilofacial. Se tratan de una variante histológica del lipoma, constituido por adipocitos maduros en proliferación rodeados de tejido fibroconectivo, sostenidos por un estroma conjuntivo vascularizado y cubierto, a su vez, por una fina cápsula fibrosa. (1)

Esta lesión tiene una tasa de incidencia entre la cuarta y quinta década de vida, con un promedio de aparición a los 40 años de edad. (2) Su predilección por el sexo se encuentra en discusión, ya que algunos autores documentan una mayor predilección por el sexo masculino, otros autores encuentran predilección por el sexo femenino, y varios establecen igual distribución en ambos sexos. (3)

Si bien su etiología sigue siendo desconocida, se sospecha que puede asociarse a casos de traumatismos, dislipidemia, infecciones, irritaciones crónicas, alteraciones hormonales u obesidad, aunque esta última no puede confirmarse ya que ha sido comprobado que, con una dieta baja en grasas, la lesión no reduce su tamaño, comportándose de manera independiente. (10)

Ha sido sugerido que el fibrolipoma se origina por la degeneración de tumores fibromatosos, o por la maduración de lipoblastomatosis. Debido a que la actividad proliferativa suele ser mayor a la de las otras variantes de lipomas, su diagnóstico y tratamiento presentan gran relevancia. 5)

Conclusión

El fibrolipoma es una neoplasia benigna que deriva del lipoma y que es poco frecuente en la cavidad oral. No tiene predilección por sexo, posee un promedio de aparición a los 40 años y presenta poca tasa de recidiva. Generalmente la lesión es asintomática, tiene un tamaño menor a 3 cm, forma ovalada, color amarillo o del de la mucosa que lo rodea, una base sésil o pediculada, lisa, brillante y una consistencia fibrosa o blanda. Si bien su etiología es desconocida, se asocia principalmente a traumatismos y obesidad. A pesar de que esta patología se cursa sin síntomas, puede ulcerarse debido a traumatismos de la misma y así causar grandes molestias en el paciente; además de que su crecimiento puede interferir en la masticación o en la fonación. Para ayudar a diagnosticar esta patología, resultan de gran utilidad las tomografías computarizadas y las resonancias magnéticas. Debido a su gran semejanza con varias patologías, resulta indispensable el análisis histopatológico de la misma, para poder arribar así a un correcto diagnóstico definitivo y tratamiento correspondiente.

Bibliografía

1-Rashmi G. S. Phulari, Vidhi Soni, T. Talegaon, Gaurav Bakutra, Oral fibrolipoma: A report of two cases and review of literature, *Medicine Indian Journal of Dental Research*, Publicado julio 2018.

2-Yu-Hsueh Wu Ying-Shiung Kuo, Ping-Yi Lin, Chun-Pin Chiang, Oral fibrolipoma - Case report, *J Dent Sci*, 2020 Jun;15(2):227-229. doi: 10.1016/j.jds.2020.03.008. Epub 2020 Apr 4.

3-Tarsila de Carvalho Freitas Ramos, Lísia Daltro Borges Alves, Jamille Rios Moura, Valéria Souza Freitas, Fibrolipoma en cavidad oral, *Rev. Odont. Mex* vol.22 no.2 Ciudad de México abr./jun. 2018.

4-J. Orozco Ariza, M. Fonseca Ricaurte, A. Díaz Caballero, Lipoma en lengua: aportación de un caso, *Rev Esp Cirug Oral y Maxilofac* vol.31 no.5 Madrid sep./oct. 2009

5-Tessie Harfuch Capdevil, Ilan Vinitzky Brenner, C. L. Escalera, B. Barrios, A. Rivero, Lipoma oral: Revisión de literatura y reporte de caso, *Odontología Vital*, Agosto 2019.

6-Enrique Darío Amarillas Escobar, Lipoma de la cavidad oral. Descripción de casos., *Revista ADM* 2021; 78 (6): 361-364.

7-Alma Angélica Rodríguez Carreón, Leonardo Alvarez Paque, Juan Carlos Cuevas-González, Rogelio Reyes, Erika Rodríguez Lobato, Adalberto Mosqueda, Vega-Memije Elisa, Fibrolipomas de Cavidad Oral: Tumores Comunes en Sitios Poco Frecuentes: Reporte de Dos Casos y Revisión de la Literatura, *International Journal of Morphology* Marzo 2013 31(1):356-360 DOI:10.4067/S0717-95022013000100055.

8-Mariana Dell Isola De Vasconcellos, Isabela Siqueira Garzedin, Polianne Alves Mendes Nascimento, Diogo Jônata Ribeiro, Soraya De Mattos Camargo Grossmann, Paulo Eduardo Alencar Souza, Leandro Junqueira De Oliveira, LIPOMA OF THE FLOOR OF THE MOUTH: A CASE REPORT, *Oral Surgery, Oral Medicine, Oral Pathology and Oral Radiology* Volume 134, Issue 3, September 2022, Page e178.

9-Ben-Zion Joshua, Lipa Bodner, Ruthy Shaco-Levy, Intramuscular (Infiltrating) Lipoma of the Floor of the Mouth, *Case Rep Med*. 2018; 2018: 3529208. Published online 2018 Mar 20. doi: 10.1155/2018/3529208.

10-Israel Abellán, Miguel Molina, Antonio Bernabé, Pedro González, Recurrent Giant Fibrolipoma: A Difficult Pathology to Manage, *SCIENTIFIC LETTER* DOI: 10.1016/j.cireng.2019.10.004.