



SECUESTRO PULMONAR. IMPORTANCIA ANATOMO-QUIRURGICA

Prof.Dr. PRAT G. MAAC , MSACT+, Dr. SCHLAIN S MAAC+, Dr. Ruiz C+++, AA .Acevedo R++++
+Director del Laboratorio. Prof Adjunto de Cirugía - ++ Jefe de Trabajos Prácticos de Cirugía +++ Ayudante Diplomado de Cirugía ++++ Ayudante Alumno
E-Mail: lima@atlas.med.unlp.edu.ar

Laboratorio de Investigaciones Morfológicas Aplicadas- Cátedra de Anatomía "C" - Facultad de Ciencias Médicas - UNLP.

Introducción

Los secuestros pulmonares son malformaciones congénitas de origen mixto bronquial y arterial, no comunicado con la vía aérea, que se caracterizan por una zona de tejido pulmonar embrionario quístico y no funcional cuya vascularización se hace a través de una arteria sistémica anómala

Defecto embrionario pulmonar poco conocido que se origina por la formación de un brote broncopulmonar accesorio, dentro o fuera de la yema primitiva, con persistencia de su irrigación embrionaria sistémica. Así se distinguen dos tipos de secuestros: los *intralobares* o intrapulmonares y los *extralobares* o extrapulmonares.

Baja incidencia de presentación. Un caso cada 1000 nacimientos. Representa el 0,15-6,4% del conjunto de las malformaciones congénitas pulmonares. Son más frecuentes en el varón en una proporción de 1,5:1 los intralobares y 3:1 para los extralobares, siendo los intralobares seis veces más frecuentes que los extralobares.

Se observan con mayor frecuencia en el pulmón izquierdo y en los lóbulos inferiores (60%-90%), aunque pueden verse en cualquier lóbulo, incluir todo el pulmón o situarse por debajo del diafragma.

Materiales y métodos

Para la realización del siguiente trabajo se ha utilizado la experiencia quirúrgica de 5 casos de secuestros pulmonares operados entre febrero del año 2000 y enero de 2004 en el Hospital San Juan de Dios de La Plata y las disecciones anatómicas normales realizadas en 10 cadáveres adultos formolizados en la Cátedra de Anatomía "C" de la Facultad de Ciencias Médicas de la UNLP.

Se ha seleccionado para la realización del siguiente póster un caso de secuestro pulmonar donde el origen de la irrigación arterial procede desde el tronco celiaco; malformación que no fue hallada en la literatura por nosotros consultada (Imágenes 3 y 4).

Resultados

Los intralobares representan la mayor parte de los secuestros. Se pueden asociar a otras malformaciones congénitas en un 50% de los casos, (principalmente la variedad extralobar), entre las que se encuentran fistulas traqueoesofágicas y anomalías diafragmáticas.

Los extralobares se desarrollan completamente fuera del pulmón normal y su irrigación proviene más frecuentemente de una rama de la porción diafragmática de la aorta acompañándose de malformaciones del diafragma que serán origen de hernias diafragmáticas congénitas.

De los distintos métodos que se pueden utilizar para el diagnóstico destacamos la utilidad de la arteriografía que nos brinda el dato exacto del origen y el trayecto de la arteria que le da irrigación al secuestro.

El tratamiento es quirúrgico. Los intrapulmonares por su tendencia a sufrir complicaciones como la hemorragia y la infección; y los extrapulmonares al ser confundidos con tumores mediastinales.

Bibliografía

- Robbins. Patología estructural y funcional. Sexta edición. Ed. McGraw-Hill – Interamericana.
- Joy GM, Abraham MK. Bilateral communicating intralobar pulmonary sequestration. Indian Pediatr. 2005 Jul;42(7):729-30.
- Singal AK, Agarwala S, Seth T, Gupta AK, Mitra DK. Intra-abdominal extralobar pulmonary sequestration presenting antenatally as a suprarenal mass. Indian J Pediatr. 2004 Dec;71(12):1137-9.
- Berrocal T, Madrid C, Novo S, Gutierrez J, Arjonilla A, Gomez-Leon N. Congenital anomalies of the tracheobronchial tree, lung, and mediastinum: embryology, radiology, and pathology. Radiographics. 2004 Jan-Feb;24(1):e17. Epub 2003 Nov 10. Review.
- Veerappan GR, Lettieri CJ. Bronchopulmonary sequestration. J Postgrad Med. 2003 Jul-Sep;49(3):280-1.

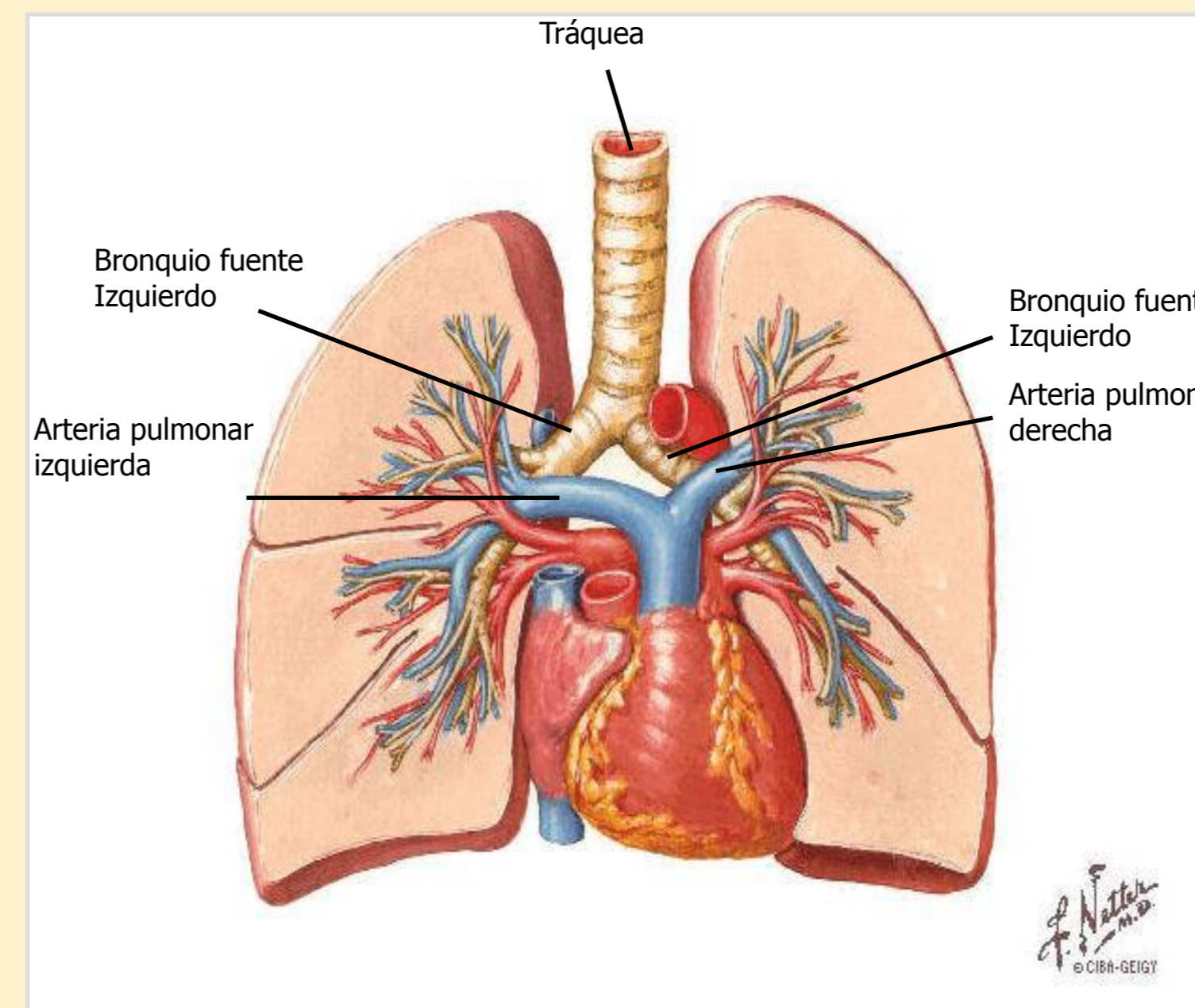


Imagen 1

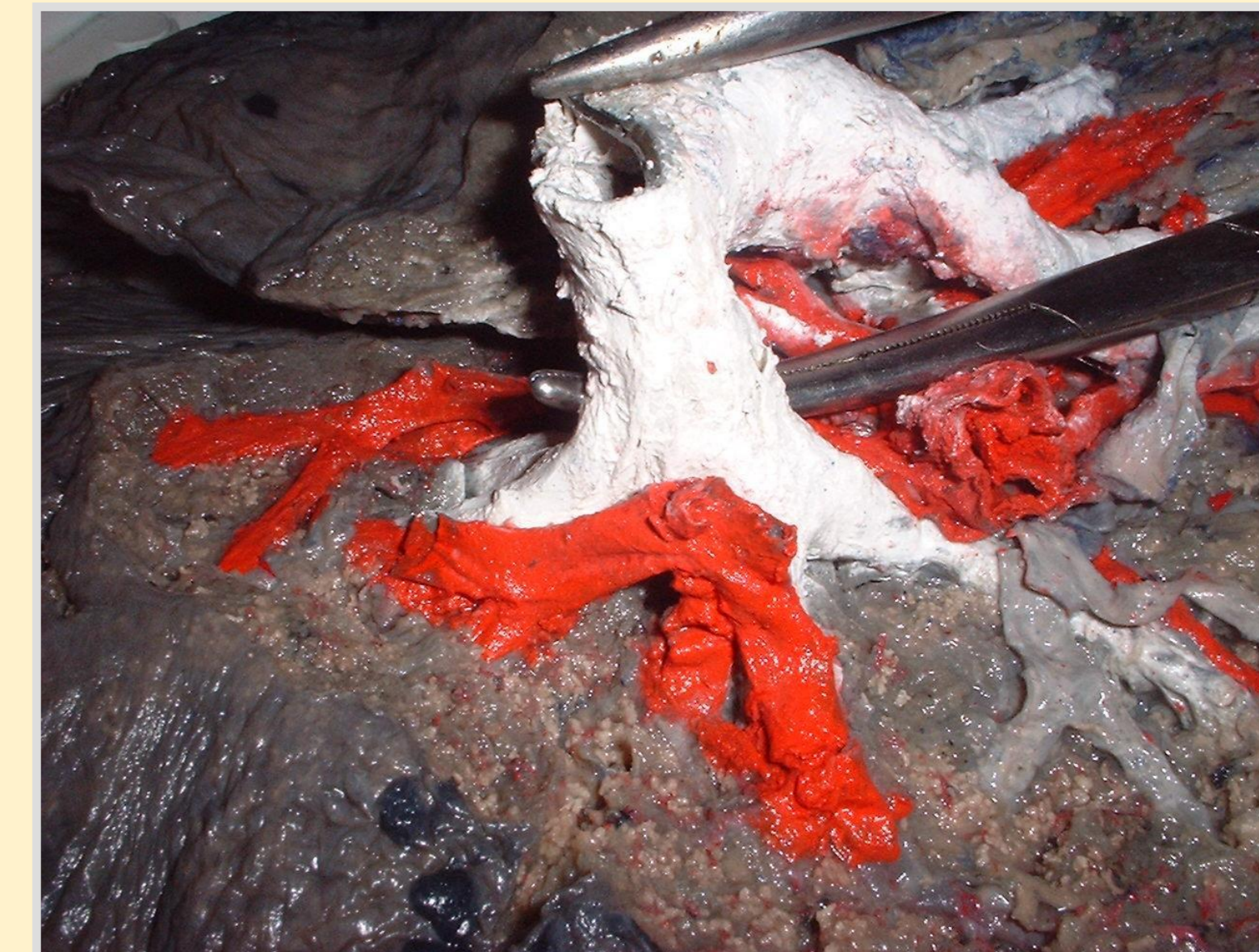

Imagen 2

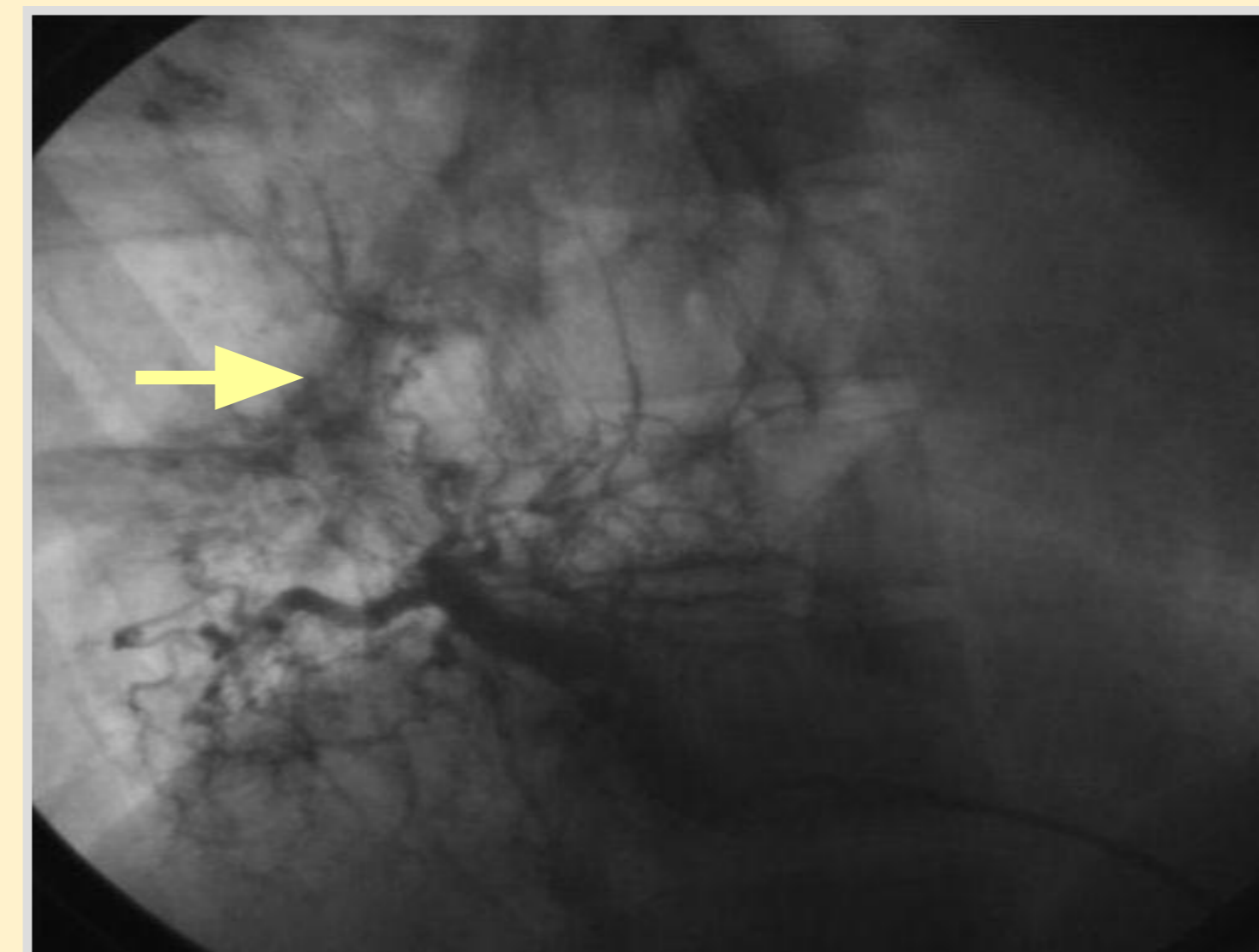

Imagen 3

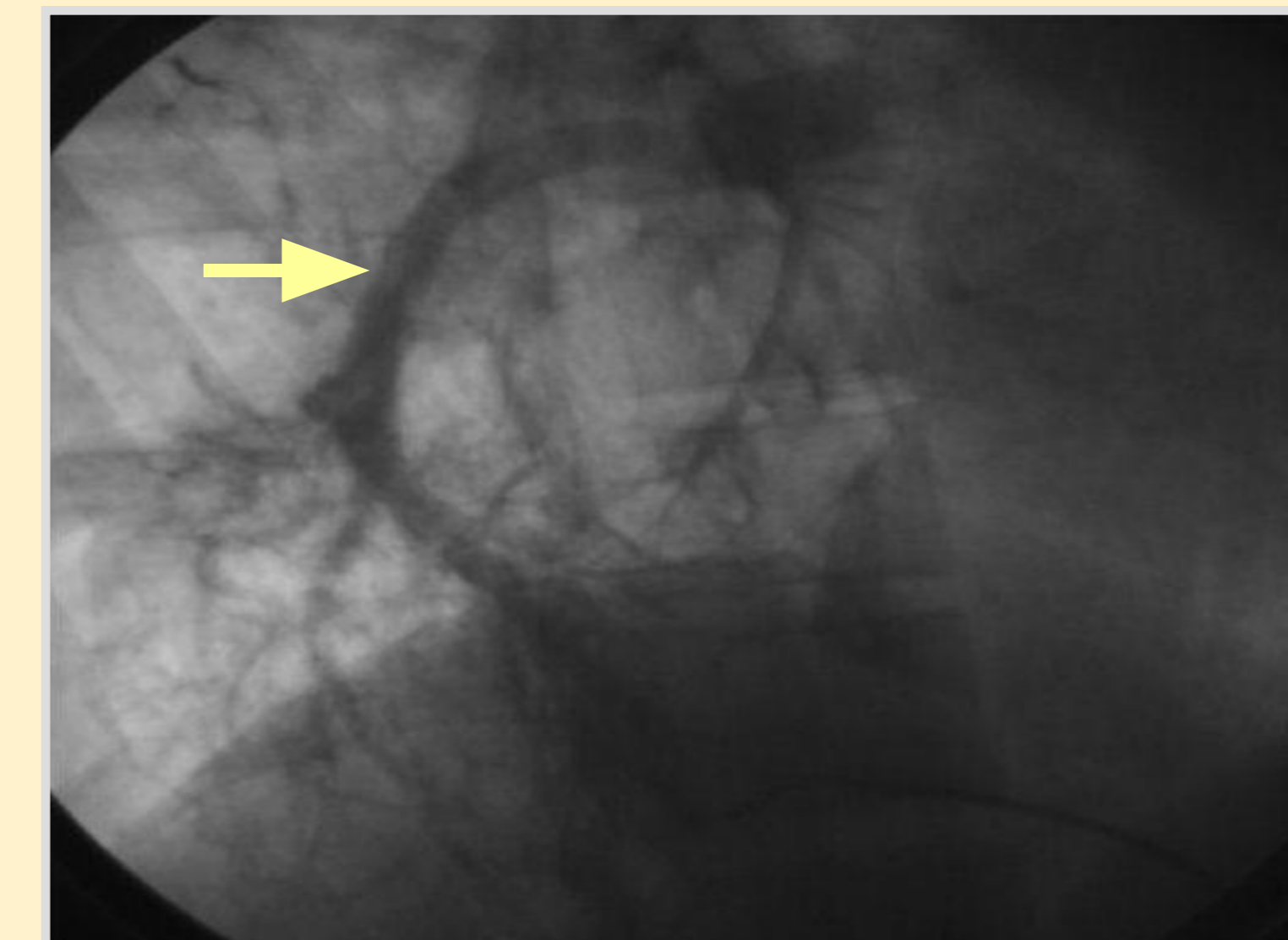

Imagen 4

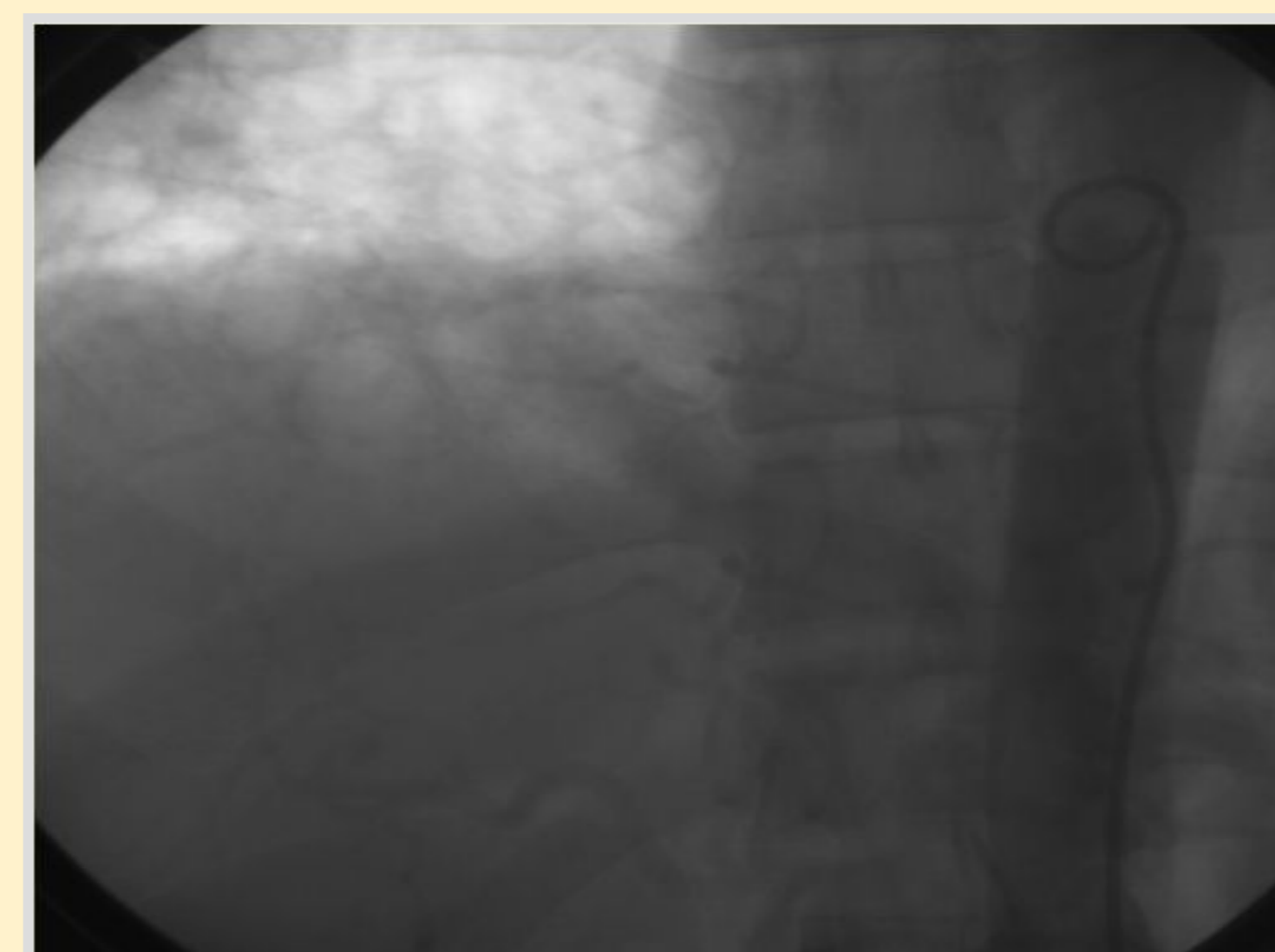


Imagen 5

Referencias

Imagen 1: Esquema de la irrigación pulmonar normal. Tomado de F. Netter.

Imagen 2: Disección del pedículo pulmonar.

Imagen 3: Arteriografía en la que se aprecian ramos colaterales del tronco celiaco ascendiendo a través del diafragma.

Imagen 4: (Arteriografía) Irrigación arterial del secuestro pulmonar procedente del tronco celiaco.

Imagen 5: Cavografía.

Conclusiones

Los secuestros pulmonares son defectos embrionarios de etiología poco conocida e infrecuentes, que se origina por la formación de un brote broncopulmonar accesorio de tejido embrionario quístico no funcional cuya vascularización se hace a través de una arteria sistémica anómala.

Precisamente, la poca frecuencia con que se presenta esta patología, hace necesario su estudio y revisión, con el propósito de enriquecer el conocimiento científico.

Existen dos variedades de secuestros: intra y extralobares, siendo los primeros más frecuentes.

En un 50% de los casos se asocia a otras anomalías congénitas. Por tal motivo debemos tener un conocimiento acabado de la patología para hacer el diagnóstico diferencial con fistulas traqueoesofágicas, anomalías diafragmáticas, quistes pericárdicos, etc.

La arteriografía es el estudio de elección para el diagnóstico de esta patología.

El tratamiento es quirúrgico, que consiste en la resección del tejido anómalo pulmonar.