

2024 Agosto, 14(4): 1-6

## 3ROS MOLARES RETENIDOS ASOCIADOS A PATOLOGÍAS QUÍSTICAS: REPORTE DE CASO.

Od. De Sagastizábal, María Agustina [1]; Od. Perez Olivero, Juan Manuel [2]; Od. Doglia, Agustina Cecilia [3]; Od. Nauda, María Noel [4]; Od. Aguilar, Carlos Moisés [5]; Od. Pessotano Renata [6]; Od. Bellingeri Abril [7].

[1]: Odontóloga de planta del del Servicio de Cirugía Bucomaxilofacial del HIEAyC “San Juan de Dios” de La Plata. Especialista en Cirugía y Traumatología Bucomaxilofacial.

[2]: Odontólogo de planta e Instructor de Residentes de la Residencia Especializada en Cirugía y Traumatología Bucomaxilofacial del Servicio de Cirugía Bucomaxilofacial del HIEAyC “San Juan de Dios” de La Plata.

[3]: Odontóloga de planta del Servicio de Cirugía Bucomaxilofacial del HIEAyC “San Juan de Dios” de La Plata. Especialista en Cirugía y Traumatología Bucomaxilofacial

[4]: Jefa de Residentes de la Residencia Especializada en Cirugía y Traumatología Bucomaxilofacial del Servicio de Cirugía Bucomaxilofacial del HIEAyC “San Juan de Dios” de La Plata.

[5]: Residente (3 año) de la Residencia Especializada en Cirugía y Traumatología Bucomaxilofacial del Servicio de Cirugía Bucomaxilofacial del HIEAyC “San Juan de Dios” de La Plata.

[6]: Residente (2 año) de la Residencia Especializada en Cirugía y Traumatología Bucomaxilofacial del Servicio de Cirugía y Traumatología Bucomaxilofacial del Servicio de Cirugía Bucomaxilofacial del HIEAyC “San Juan de Dios” de La Plata.

[7]: Residente (1 año) de la Residencia Especializada en Cirugía y Traumatología Bucomaxilofacial del Servicio de Cirugía y Traumatología Bucomaxilofacial del Servicio de Cirugía Bucomaxilofacial del HIEAyC “San Juan de Dios” de La Plata.

### Resumen

Las patologías quísticas son lesiones benignas que pueden desarrollarse en los maxilares y mandíbula, y en algunos casos, pueden estar asociadas con la presencia de terceros molares impactados. Estos terceros molares, también conocidos como "muelas del juicio", son los últimos en erupcionar y a menudo se encuentran atrapados dentro del hueso o en posición inclinada, lo que puede generar espacios propicios para la formación de quistes. La relación precisa entre los terceros molares impactados y la formación de patologías quísticas aún no está completamente entendida. Las lesiones quísticas constituyen una de las afecciones patológicas más frecuentes asociadas a los dientes retenidos o impactados.

El saco folicular asociado al tercer molar incluido tiene alta capacidad de desarrollar patología odontogénica quística, siendo la más frecuente el quiste dentígero con predilección a la ubicación anatómica en la mandíbula.

En este estudio se recopilaron los datos de los pacientes que presentaban lesiones quísticas asociadas a un tercer molar retenido en los maxilares y fueron intervenidos quirúrgicamente en el Servicio de Cirugía Maxilofacial del Hospital San Juan de Dios de La Plata entre los años 2021 hasta 2023, inclusive.

**Palabras clave:** Quistes de los maxilares, quistes odontogénicos, quistes periapicales, quistes dentígero, quistes residuales.

### Abstract

Cystic pathologies are benign lesions that can develop in the maxilla and mandible, and in some cases, they may be associated with the presence of impacted third molars. These third molars, also known as “wisdom teeth,” are the last to erupt and are often trapped inside the bone or in a tilted position, which can create spaces conducive to the formation of cysts. The precise relationship between impacted third molars and the formation of cystic pathologies is not yet fully understood. Cystic injuries are one of the most frequent pathological conditions associated with impacted teeth.

The follicular sac associated with the included third molar has high chances to develop into a cystic odontogenic pathology, the most frequent being the dentigerous cyst with a predilection, for the anatomical location, in the jaw.

In this study, data was collected from patients who had cystic injuries associated with a retained third molar in the jaw, and underwent surgery in the Maxillofacial Surgery Service of the San Juan de Dios Hospital in La Plata between the years 2021 to 2023.

**Keywords:** Cyst of the Jaws, odontogenic cyst, periapical cyst, dentigerous cyst, residual cyst.

### Marco teórico

Los quistes de los maxilares representan sin duda un peligro para la integridad del componente maxilofacial; cuando esto ocurre, ocasiona trastornos funcionales, estéticos o ambos, de intensidad variable si no son diagnosticados precozmente y tratados de forma adecuada.

Las lesiones quísticas constituyen una de las afecciones patológicas más frecuentes asociadas a los dientes retenidos o impactados.

Stephens y otros autores afirmaron que el riesgo de desarrollar un quiste dentígero asociado con un tercer molar retenido ha sido ampliamente recalado y basado en reportes anecdóticos y estudios mal interpretados.

2024 Agosto, 14(4): 2-6

La controversia de la exéresis profiláctica del tercer molar erupcionado parcialmente ha existido durante varios años. Esta discusión se basa en una evaluación de los riesgos y beneficios de la exéresis. Girod y otros autores señalaron la necesidad de investigaciones adicionales que permitan identificar los factores de riesgo para poder extraer selectivamente el tercer molar retenido, ante el peligro de que un quiste grande se desarrolle y calcular el riesgo cuando un tercer molar asintomático es dejado en su sitio.

Muchos quistes pueden ser pequeños cuando son diagnosticados y pueden ser tratados adecuadamente de forma ambulatoria; algunos pueden, sin embargo, alcanzar gran tamaño antes de ser detectados, o ante un paciente con afecciones sistémicas, donde se requiere de la hospitalización para un tratamiento adecuado.

En este estudio realizado en nuestra institución se presentaron una serie de 30 pacientes con quistes de los maxilares, de los cuales 2 requirieron hospitalización para su tratamiento quirúrgico.

## Problema de investigación

Las patologías quísticas son lesiones benignas que pueden desarrollarse en los maxilares y mandíbula, y en algunos casos, pueden estar asociadas con la presencia de terceros molares impactados. Estos terceros molares, también conocidos como "muelas del juicio", son los últimos en erupcionar y a menudo se encuentran atrapados dentro del hueso o en posición inclinada, lo que puede generar espacios propicios para la formación de quistes. La relación precisa entre los terceros molares impactados y la formación de patologías quísticas aún no está completamente entendida. Las lesiones quísticas constituyen una de las afecciones patológicas más frecuentes asociadas a los dientes retenidos o impactados.

Stephens y otros afirmaron que el riesgo de desarrollar un quiste dentígero asociado con un tercer molar retenido ha sido ampliamente demostrado basado en reportes y estudios. Se realizó un estudio de pacientes que presentaban lesiones quísticas asociadas a un tercer molar retenido desde 2021 hasta 2023, inclusive, en el Servicio de Cirugía Maxilofacial del Hospital San Juan de Dios de La Plata de los cuales la mayoría de ellos ya presentaban un gran avance de esta patología por no ser diagnosticado con anterioridad.

Por lo tanto, este problema de investigación tiene como objetivo investigar y analizar la posible asociación entre la presencia de terceros molares impactados y el desarrollo de patologías quísticas en el maxilar y mandíbula.

1. Stephens RG, Kogon SL, Reid JA. The unerupted or impacted third molar a critical appraisal of its pathologic potential. J Can Dent Assoc 1990;55:201-7.

## Preguntas de Investigación

¿Cuál es la prevalencia de terceros molares impactados en pacientes que desarrollan patologías quísticas en el maxilar y mandíbula?

¿Existe una mayor incidencia de patologías quísticas en áreas cercanas a terceros molares impactados en comparación con otras áreas del maxilar y mandíbula?

¿Cuál es el tipo más común de patologías quísticas asociadas con terceros molares impactados?

¿Existen factores específicos, como la edad, el género o la posición del tercer molar, que influyan en la formación de patologías quísticas?

¿Cuál es el impacto clínico y radiográfico de las patologías quísticas asociadas con terceros molares impactados?

¿Cuál es el enfoque de tratamiento más efectivo para abordar las patologías quísticas relacionadas con terceros molares impactados?

## Objetivo general

- Investigar y analizar el desarrollo de patologías quísticas en el maxilar y mandíbula y la posible asociación entre la presencia de terceros molares impactados.

## Específico

- Determinar la prevalencia de terceros molares impactados en una muestra de pacientes con patologías quísticas en el maxilar o mandíbula.
- Identificar el tipo más común de patologías quísticas asociadas con terceros molares impactados.
- Evaluar la posición y características radiográficas de los terceros molares impactados en pacientes con patologías quísticas en comparación con aquellos sin estas patologías.
- Analizar la relación entre la edad de los pacientes y la presencia de patologías quísticas relacionadas con terceros molares impactados.
- Investigar la asociación entre el género de los pacientes y la formación de patologías quísticas en relación con terceros molares impactados.
- Comparar la incidencia de patologías quísticas en áreas cercanas a terceros molares impactados con

2024 Agosto, 14(4): 3-6

otras áreas del maxilar y mandíbula.

- Determinar si la posición específica de los terceros molares impactados, como la inclinación o dirección de erupción, influye en el desarrollo de patologías quísticas.
- Evaluar las complicaciones asociadas con patologías quísticas relacionadas con terceros molares impactados.
- Analizar el enfoque de tratamiento utilizado para abordar patologías quísticas en pacientes con terceros molares impactados.
- Investigar la incidencia de recurrencia de patologías quísticas después de la extracción de terceros molares impactados.
- Evaluar el impacto clínico de las patologías quísticas asociadas con terceros molares impactados.

Se decidió por realizar un estudio cuantitativo, que se centra en datos numéricos y estadísticas es útil para examinar la prevalencia de una patología en una población en un en el tiempo.

Se recopilaron los datos de los pacientes que se presentaron al Servicio de Cirugía Maxilofacial del Hospital San Juan de Dios de La Plata presentando lesiones quísticas asociadas a un tercer molar retenido en ambos maxilares entre los años 2021 hasta 2023, inclusive.

### **Criterio de inclusión**

- **Pacientes los cuales presentaban lesiones quísticas en los maxilares.**
- **Lesiones quísticas asociadas a 3ros molares retenidos.**
- **Pacientes que se presentaron al servicio por dicha patología entre los años 2021-2023.**
- **17 a 36 años**

### **Criterio de exclusión**

- **Pacientes que presentaban patologías quísticas sin piezas dentarias asociadas.**
- **Tumores maxilares**
- **Lesiones quísticas no vinculadas a los maxilares.**
- **Quistes no odontogénicos.**

Se optó por realizar un muestreo por cuotas ya que debemos seleccionar específicamente a los individuos que cumplan con ciertas características predefinidas. En este estudio retrospectivo se recopilaron datos de 30 pacientes los cuales presentaron patologías quísticas asociadas a terceros molares.

Se analizaron las 30 biopsias de los quistes asociados a terceros molares superiores e inferiores correspondientes a pacientes cuya edad media fue de 33,7 años, que osciló entre 12 y 55 años; el sexo masculino fue predominante con 19 (65%).

De los sacos estudiados, 25 (83,3 %) se diagnosticaron como quiste dentífero y 5 (16,7 %) como saco folicular; siendo más frecuente el diagnóstico de quiste dentífero en la zona mandibular.

El saco folicular asociado al tercer molar incluido tiene alta capacidad de desarrollar patología odontogénica quística, siendo la más frecuente el quiste dentífero con predilección a la ubicación anatómica en la mandíbula.

### **Resultados**

En los pacientes que se encontró un total de 30 lesiones quísticas asociadas a terceros molares retenidos. La edad media fue de 33,7 años, que osciló entre 12 y 55 años; el sexo masculino fue predominante con 19 (65 %) de los pacientes.

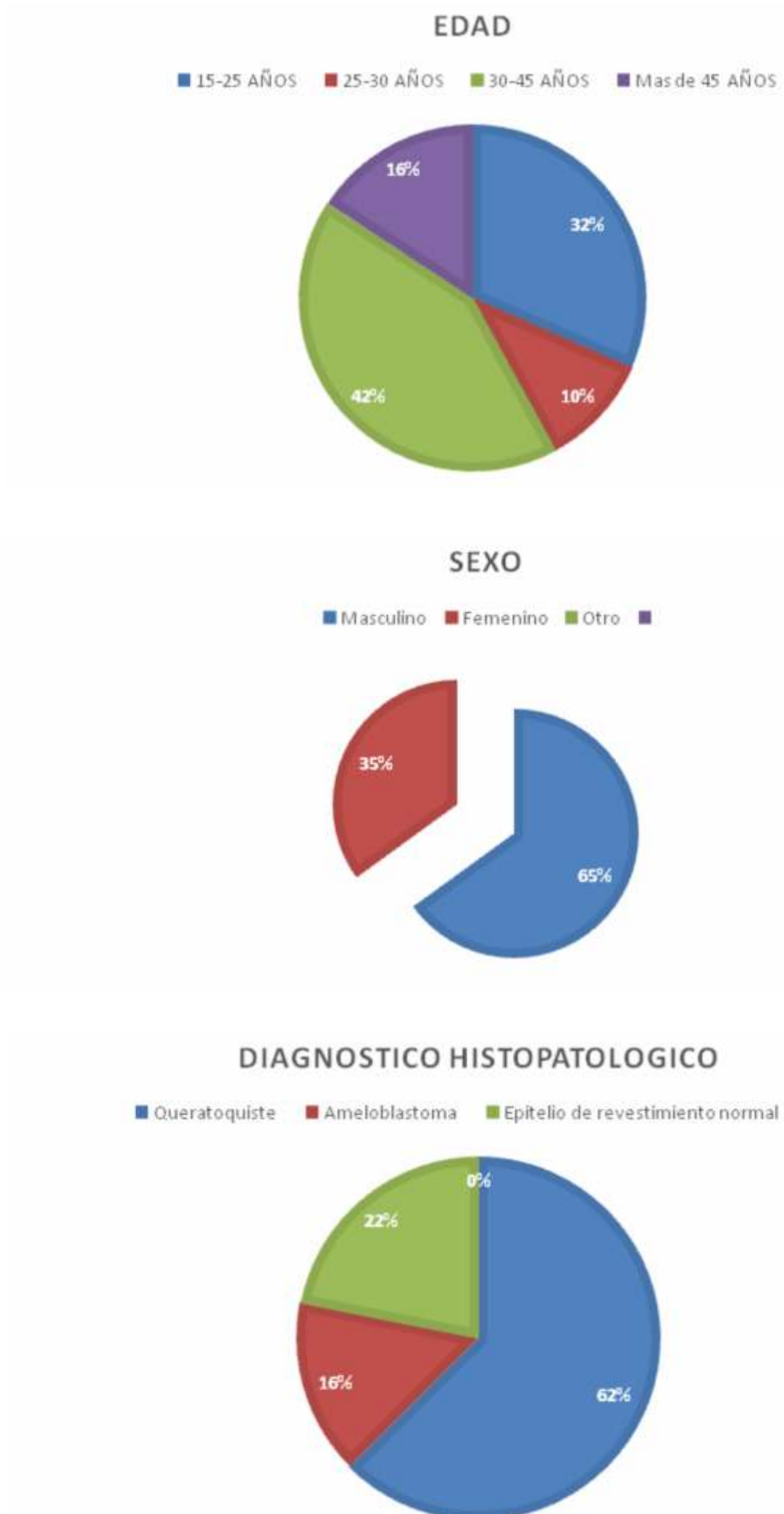
En 19 pacientes (65 %) los quistes fueron diagnosticados mediante estudios radiográficos de rutina y en los otros 11 por el aumento de volumen. El dolor y la infección condujeron al diagnóstico.

La longitud media de las lesiones fue de 20 mm, con fluctuaciones de 25 a 40 mm.

De los 30 pacientes, 5 presentaron signos clínicos de infección al ingreso. El 70% (21) de los quistes fueron encontrados en la mandíbula; la distribución del lado derecho en relación al izquierdo fue de 2:1.

2024 Agosto, 14(4): 4-6

**TABLA. Pacientes con lesiones quísticas asociadas con terceros molares retenidos.**



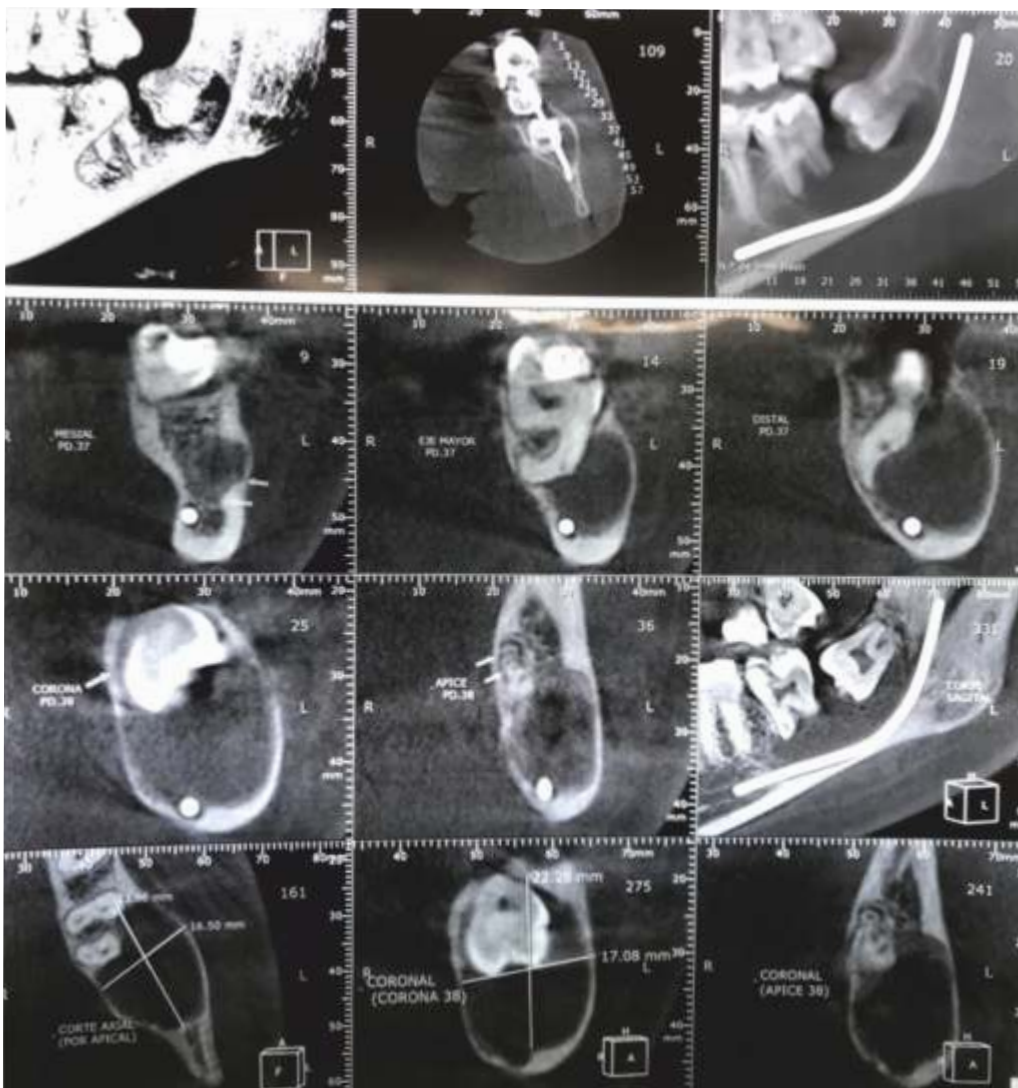2024 Agosto, 14(4): 5-6

### Presentación del Caso

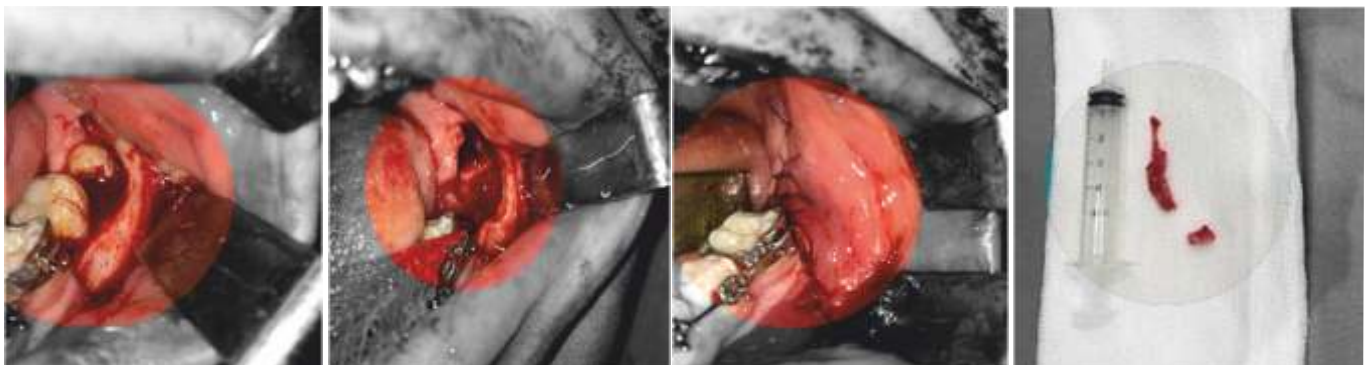
Paciente masculino de 24 años de edad, acude al Servicio de Odontología y Cirugía Bucomaxilofacial del Hospital San Juan de Dios de La Plata, por presentar una lesión radiolúcida en la mandíbula asociada a la pieza dentaria 38.

En la revisión de antecedentes médicos el paciente no relató alteraciones de relevancia.

Al examen clínico y radiográfico se observó una imagen radiolúcida en la zona de las piezas dentarias 38 y 37 de 22mm de largo por 16 de ancho, con íntima relación a las piezas dentarias. El paciente se encontraba con odontalgia y supuración purulenta en la región. El diagnóstico presuntivo fue quiste dentígero.



El tratamiento quirúrgico planteado fue de realizar una quistectomía mandibular con la exodoncia de la pieza 38 y 37, se realizó bajo anestesia local y se envió la muestra para su estudio histopatológico, el paciente evolucionó satisfactoriamente realizándose controles periódicos.



El estudio histopatológico constató que la muestra presentaba tejido conectivo con infiltrado de PMNN y linfoplasmocitario, macrófagos con hemosiderina, edema y vasocongestión, revestido por epitelio escamoso estratificado. Dando como diagnóstico quiste dentígero.

2024 Agosto, 14(4): 6-6

### Conclusión

Aunque los estudios retrospectivos implican un inherente riesgo en las extracciones de datos de dudosa calidad, en nuestra investigación las historias clínicas se revisaron cuidadosamente, lo que redujo el riesgo de la mala interpretación del contenido; la información fue confirmada siempre que fue posible.

Los datos de información diagnóstica tales como radiografías, reportes histopatológicos, etc., se consideraron como suficientemente válidos y confiables, no así la calidad de esos datos para las conclusiones finales.

Consideramos que, con el uso de radiografías panorámicos de rutina, se podría detectar un mayor número de lesiones en edades tempranas.

Es obligatorio someter el tejido extirpado a examen histopatológico con fines diagnósticos y para descartar neoplasias. Se cree generalmente que una proporción grande de ameloblastomas se origina en quistes dentígeros.

### Bibliografía

1. Laskin DM. Cirugía bucal y maxilofacial. Buenos Aires: Editorial Médica Panamericana, 1988:356-8.
2. Richardson M. Impacted third molars. Br Dent J 1998;178(9):325.
3. Carl W, Golfarb G. Impacted teech: prophylactic extractions or not. My State Dent 1998;61(1):32-5.
4. López V, Mumenya R. Third molar surgery. Br J Oral Maxillofac Surg 1997;33(1):33
5. Berge TI. Incidence of large third molar associated cystic lesions requiring hospitalization. Acta Odontol Scand 1996;54:327-31.
6. Daley TD, Wysocki GP, Pringle GA. Relative incidence of odontogenic tumors and oral jaw cysts in a Canadian population. Oral Surg 1994;77:276-80.
7. Stephens RG, Kogon SL, Reid JA. The unerupted or impacted third molar a critical appraisal of its pathologic potential. J Can Dent Assoc 1990;55:201-7.
8. Girod SC, Gerlach KL, Kruger G. Cysts associated with longstanding impacted third molars. Int J Oral Maxillofac Surg 1993;22:110-2.
9. Blanco Quesada S. Quiste dentígero en un niño de dos años. Rev Ciencias Med Oriente 1969;1:63-7.
10. Martínez García WR. Aspectos preventivos en el tratamiento de los quistes de los maxilares en pacientes jóvenes. Rev Cubana Estomatol 1971;8:3-10.
11. Estrada Sarmiento M. Quistes de los maxilares. Revisión estadística. Rev Cubana Estomatol 1985;22(3):295-300.
12. Díaz Fernández JM. Quistes de los maxilares. Estudio de 125 pacientes. Rev Cubana Estomatol 1986;23(3):211-20.
13. Osakit N. infections in elderly patients associated with impacted third molars. Oral Surg Oral Med Oral Pathol 1998;79(2): 137-41.